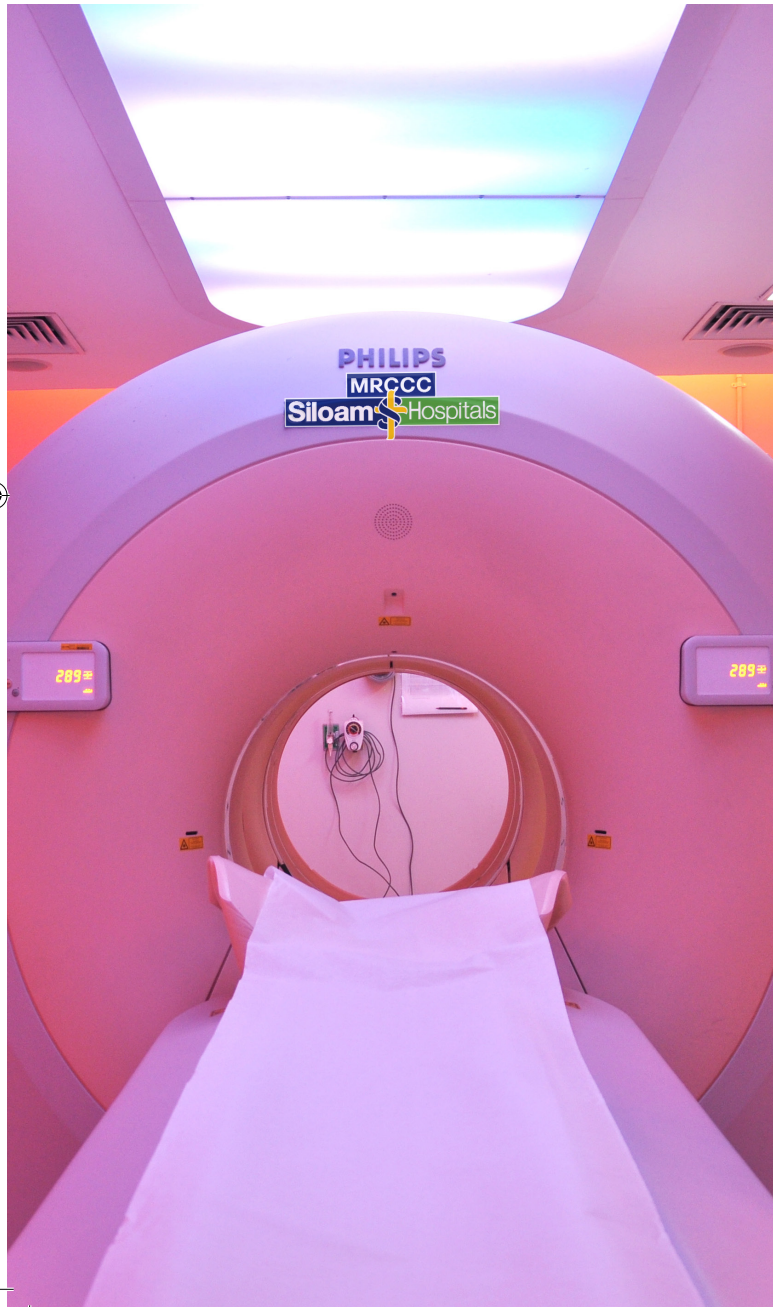

Tim Kedokteran Nuklir MRCCC Siloam Hospitals Semanggi:

- dr. Febby Hutomo, Sp.KN, FANMB
- dr. Hapsari Indrawati, Sp.KN (K)
- dr. Ivana Dewi, Sp.KN (K), M.Kes., FANMB
- dr. Ryan Yudistiro, Sp.KN (K), M.Kes., FANMB, Ph.D

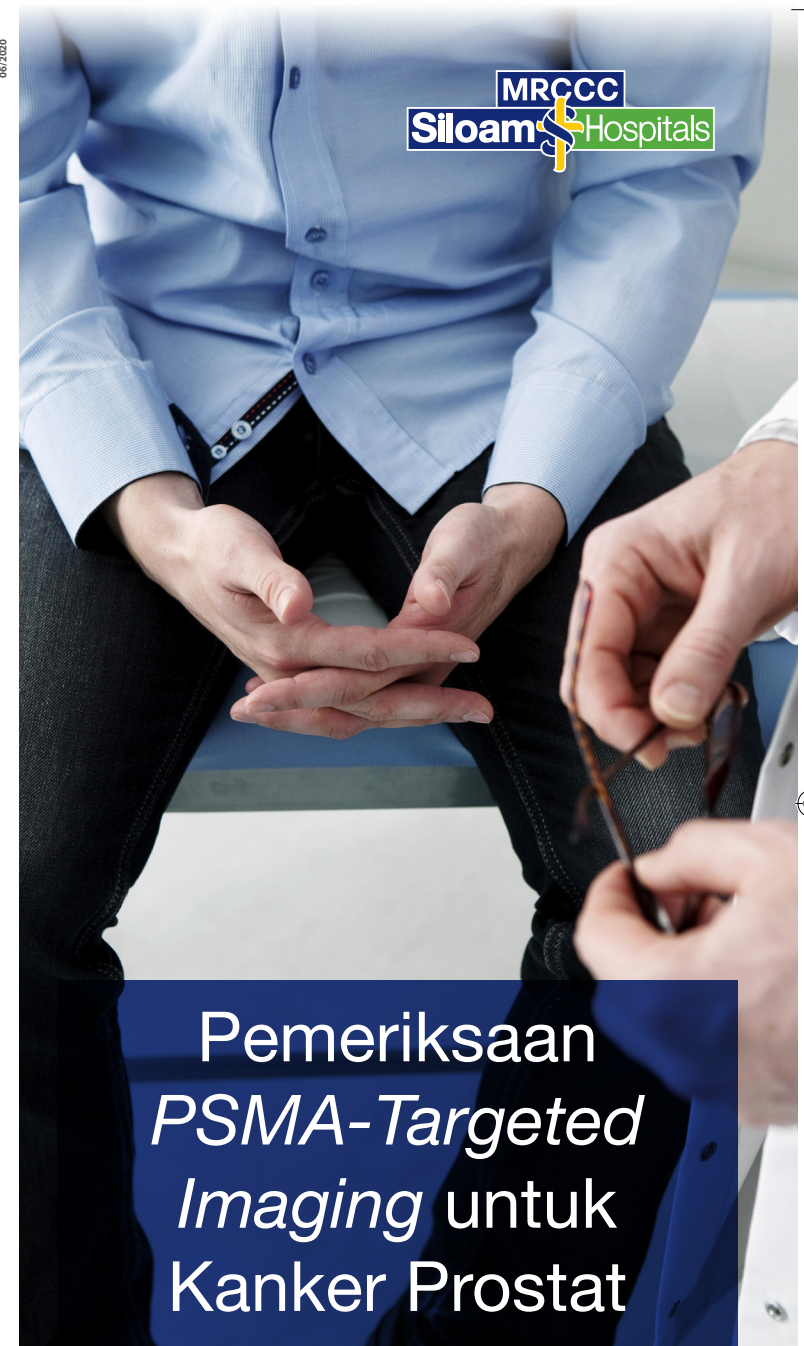

Pindai QR code
untuk mengetahui
lokasi MRCCC
Siloam Hospitals
Semanggi

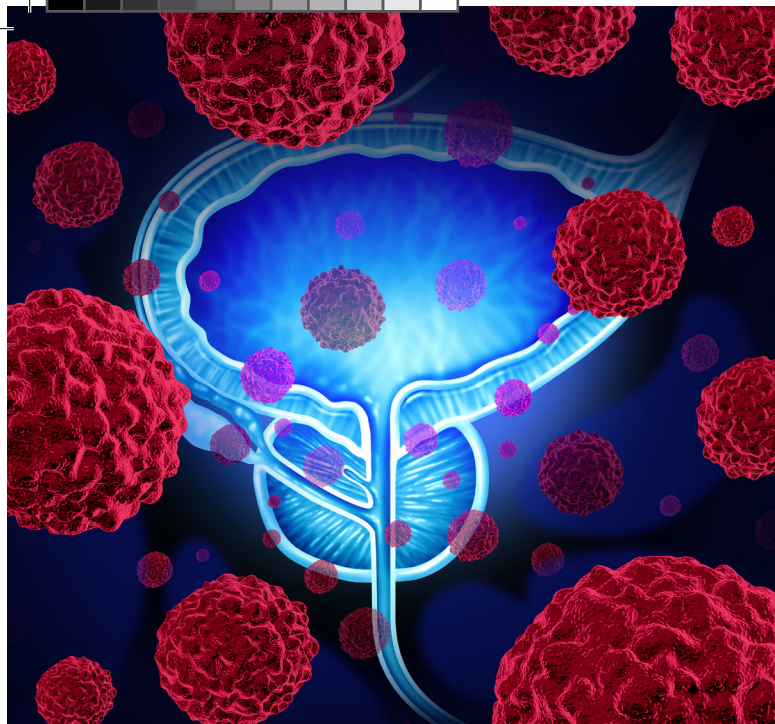


Ambulans
1-500-911 | Rawat Jalan
1-500-181
www.siloamhospitals.com

06/2020



MRCCC Siloam Hospitals Semanggi
Jl. Garnisun Kav. 2-3
Karet Semanggi, Jakarta Selatan
(021) 2996 2888



Apa itu pemeriksaan *PSMA-targeted imaging*?

Prostate-specific membrane antigen (PSMA) merupakan protein yang banyak ditemukan pada membran (permukaan) sel kanker prostat dan jumlahnya semakin meningkat seiring dengan tingkat diferensiasi (perubahan) sel kanker prostat tersebut.

Pemeriksaan *PSMA-targeted imaging* adalah pemeriksaan *whole-body scan* yang menargetkan protein PSMA dan diperlukan untuk:

1. Mendeteksi kekambuhan pada pasien dengan peningkatan PSA.
2. Menentukan stadium dan terapi yang sesuai.
3. Menilai respons terapi yang diberikan.

Bagaimana persiapan untuk pasien yang akan menjalani pemeriksaan *PSMA-targeted imaging*?

- Pasien tidak perlu puasa.
- Pasien dapat terus melanjutkan obat yang sedang dikonsumsi.
- Pasien mengonsumsi cairan sebanyak \pm 500 ml air mineral sebelum pemeriksaan.

Bagaimana pelaksanaan prosedur pemeriksaan *PSMA-targeted imaging*?

- Pasien disuntik dengan obat radioaktif F-18 PSMA-1007 di pembuluh darah balik.
- Proses *scanning* akan dilakukan pada 120 menit setelah penyuntikan obat radioaktif.

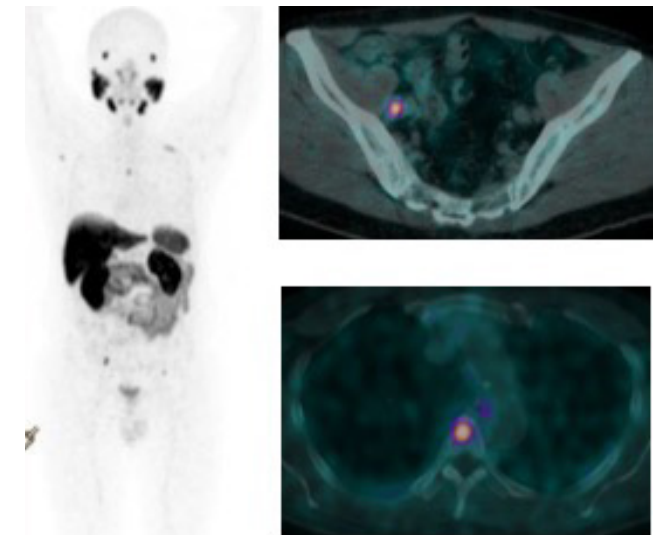
PSMA-targeted imaging ini tidak dapat dilakukan pada:

Tidak ada kontraindikasi untuk pemeriksaan ini.

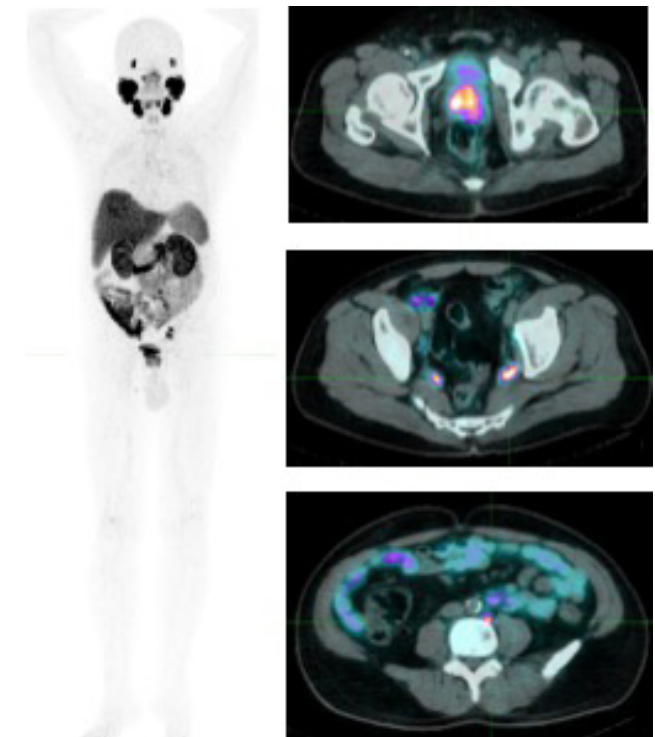
Apakah ada efek samping atau komplikasi dari pemeriksaan *PSMA-targeted imaging*?

- Tidak ada efek samping yang berat dari pemeriksaan ini.
- Efek samping yang dapat terjadi bersifat ringan dan sementara serta tidak berkaitan dengan obat radioaktif yang disuntikkan, seperti mual, pusing, dan sakit kepala.

Untuk pendaftaran dan konsultasi dapat menghubungi (021) 2996 2765



Gambar 1. Hasil pemeriksaan PSMA PET/CT pada pasien kanker prostat dengan metastasis kelenjar getah bening dan tulang.



Gambar 2. Hasil pemeriksaan PSMA PET/CT pada pasien kanker prostat dengan kekambuhan lokal dan metastasis kelenjar getah bening.